

# Corps Étrangers Trachéo-Bronchiques et Stratégies de Prévention : une étude de 172 cas

Safi. F <sup>(1,4,5)</sup>, Dammak. A <sup>(2,4,5)</sup>, Zayeni. M <sup>(1,4,5)</sup>, Moalla. I <sup>(1,4,5)</sup>, Kharrat. I <sup>(3,4,5)</sup>, Sallemi. M <sup>(3,4,5)</sup>, Ben Othmen. H <sup>(6)</sup>, aBDELMAJID. M <sup>(1,4,5)</sup>

<sup>(1)</sup> Service de pédiatrie urgences et réanimation pédiatriques, CHU Hédi Chaker Sfax

<sup>(2)</sup> Service de chirurgie cardio-vasculaire et thoracique, CHU Habib Bourguiba, Sfax

<sup>(3)</sup> Service de chirurgie ORL, CHU Habib Bourguiba, Sfax

<sup>(4)</sup> Faculté de médecine de Sfax

<sup>(5)</sup> Université de Sfax

<sup>(6)</sup> Direction régionale de la santé

## ABSTRACT

L'inhalation de corps étrangers (CE) trachéo-bronchiques chez l'enfant est un accident à la fois fréquent et grave, pouvant engager le pronostic vital. Dans ce but, nous avons mené ce travail pour décrire le profil épidémiologique et clinique de l'inhalation des CE trachéo-bronchiques compliqués, déterminer les aspects thérapeutiques et évolutifs et établir des recommandations de prévention. Nous avons colligé 172 cas d'inhalation de CE. Les enfants âgés de 3 ans étaient les plus touchés. Le sexe ratio était de 2.12. 50% des patients ont consulté avant les 24 premières heures et presque 70% dans un délai de 72 heures. Le syndrome de pénétration était présent dans 97,7% des cas. La radiographie thoracique était normale dans 26% des cas. Un CE radio-opaque a été visualisé dans 3.5% des cas. La bronchoscopie rigide a été effectuée chez dans 86.6% des cas. Elle était blanche dans 49 cas (32.9%). L'extraction a été faite dans tous les cas sauf dans un cas ayant nécessité une extraction chirurgicale. Les CE étrangers organiques étaient les plus fréquents (91,5%) dominés par les cacahuètes. La localisation au niveau de l'arbre bronchique droit était la plus fréquente (57%). L'évolution était favorable chez 93% des patients. L'issue était fatale dans un cas suite à une hypoxie sévère.

**Mots clés :** inhalation, corps étranger, enfant

## Introduction

L'inhalation accidentelle de corps étranger (CE) au niveau trachéo bronchique constitue un accident domestique fréquent chez l'enfant, surtout dans la tranche d'âge de 1 à 3 ans. En France, on estime entre 500 et 600 admissions aux urgences pédiatriques par an, pour suspicion d'inhalation de CE (1). Cet incident peut engager le pronostic vital dans l'immédiat ou entraîner des complications et des séquelles à long terme en cas d'un retard de diagnostic d'où l'intérêt d'un diagnostic et d'une extraction précoces. Le syndrome de pénétration (SP) est l'élément clinique clé d'un diagnostic précoce, mais il peut passer inaperçu. Sa constatation doit conduire, dès que possible à la bronchoscopie qui est à la fois diagnostique et thérapeutique. Dans ce but, nous avons mené ce travail pour étudier l'inhalation de corps étrangers trachéo bronchiques. Nos objectifs étaient de :

- Décrire le profil épidémiologique, clinique et para-clinique de l'inhalation de corps étrangers trachéo bronchiques.
- Discuter les modalités de la prise en charge thérapeutique
- Etudier le profil évolutif de cet incident.

- Générer des recommandations pratiques pour la prévention

## Patients et méthodes

Nous avons colligé dans le service de pédiatrie urgences et réanimation pédiatriques du CHU Hédi Chaker de Sfax tous les cas de corps étrangers trachéo-bronchiques chez l'enfant sur une période de 7 ans allant du 1-1-2014 au 31-12-2020.

### 1.1. Critères d'inclusion

Nous avons inclus dans ce travail tous les enfants ayant un âge de moins de 14 ans admis dans le service de pédiatrie, urgences et réanimation pédiatriques pour inhalation de CE.

### 1.2. Critères d'exclusion

Ont été exclus de cette étude tous les patients ayant un dossier incomplet ou inexploitable. Nous avons recueilli les données cliniques et para cliniques à partir des dossiers médicaux.

## Résultats

Nous avons colligé 172 cas d'inhalation de CE tra-

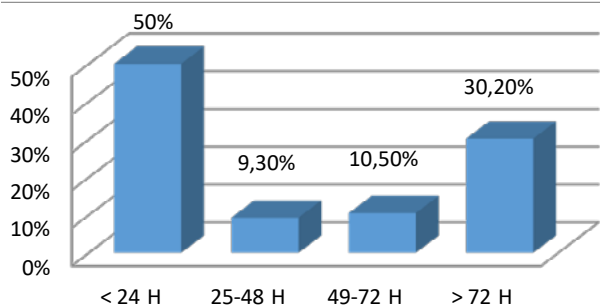
Corresponding author :

**Dr Rania Ben Rabeh :**

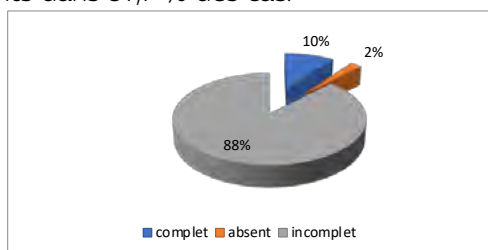
Tel: +216 52 85 70 24

E-mail: rania.benrabeh@fmt.utm.tn

chéo-bronchique. L'incidence était de 1 cas par 1000 admissions par an. Le nombre moyen de nouveaux cas par an est de 24,5 malades. Le sex ratio était de 2.12 avec une prédominance masculine. Les enfants âgés de moins de 3 ans étaient les plus exposés à l'accident d'inhalation de CE (88,4%). Une augmentation de la fréquence de l'accident d'inhalation de corps étranger était observée lors du week-end et surtout le samedi avec 22.8 % des cas. L'heure de l'incident n'était pas précisé dans 51 cas (29.7%). L'accident d'inhalation chez nos enfants survenait dans la plupart des cas lors de la soirée (41.3%). 50% ont consulté avant les 24 premières heures et presque 70% des cas dans un délai de 72 heures (1 heure, 2 mois).



**Figure 1 :** Répartition des cas d'inhalation de corps étranger selon le délai entre l'incident et la consultation. Le syndrome de pénétration était rapporté par les parents dans 97,7 % des cas.



**Figure 2 :** Répartition des malades selon le syndrome de pénétration

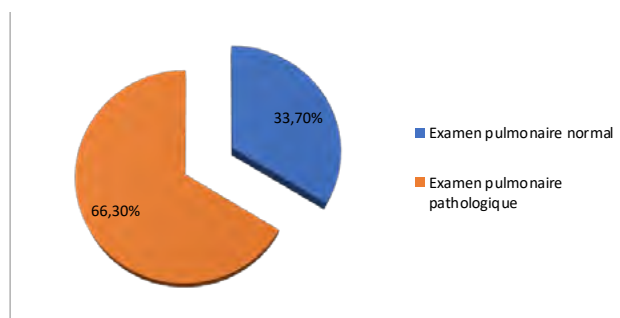
La dyspnée aiguë a été retrouvée dans 32% des cas, une toux chronique spasmodique dans 41,9% des cas. Un tableau de dyspnée trainante sifflante dans 10,5% des cas, une pneumopathie trainante dans 9% des cas et une apnée dans 0,6% des cas.

**Table 1 :** Répartition des malades selon les symptômes

Symptômes		Nombre	Pourcentage
Syndrome de pénétration	Accès de toux	147	85.5%
	Cyanose	92	53.4%
	Suffocation	39	22.6%
Syndrome de séjour	Toux spasmodique	72	41.9%
	Pneumonie récidivante	5	2.9%
	Asthme mal contrôlé	4	2.3%
	Bronchorrhée	2	1.2%
	Toux productive	9	5.2%
Dyspnée		55	32%
Fièvre		27	15.7%
Vomissement		20	11.6%
Sifflement		18	10.5%
Dyspnée laryngée		5	2.9%
Hypersialorrhée		4	2.3%

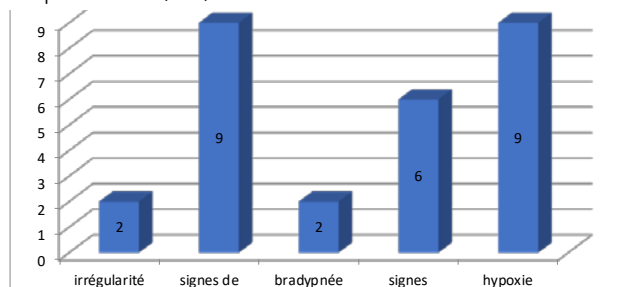
Hémoptysie	3	1.7%
Dysphonie	3	1.7%
Agitation	2	1.2%
Apnée	1	0.6%
Trouble de conscience	1	0.6%
Emphysème sous cutané	1	0.6%

Soixante-quatorze patients étaient polyéniques à l'admission (43%). La saturation à l'air ambiant était précisée chez 136 malades : 16.9 % cas présentaient une désaturation ( $SpO_2 < 94\%$ ). La dyspnée était expiratoire dans 22.1% des cas, inspiratoire dans 2.9% des cas, mixte dans 14.5% des cas et absente dans 59.9% de cas. Les signes de lutte respiratoires étaient dominés par le tirage sous costal (24.6%).



**Figure 3 :** Répartition des cas d'inhalation de corps étranger selon l'examen pulmonaires

Douze enfants ont présenté des signes de gravité respiratoire (7%).



**Figure 4 :** Répartition des signes de gravité respiratoire

Un seul patient a présenté une altération de l'état hémodynamique. Sept cas ont présenté des signes de gravité neurologique (sommolence, coma...).

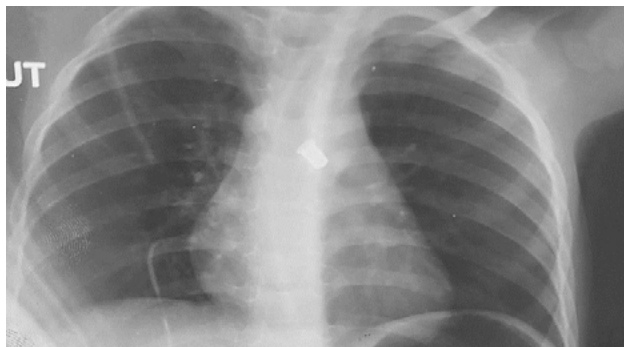
La radio thorax réalisée dans tous les cas était normale dans 26% des cas.



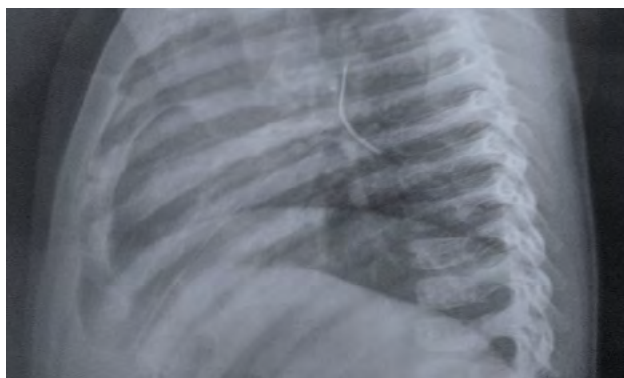**Figure 5 :** Répartition des cas selon la radiographie de thorax

Un CE radio-opaque a été retrouvé chez 6 enfants soit 3.5% des cas avec une localisation droite dans 4 cas, gauche (1cas) et trachéale dans 1 cas. Une opacité alvéolaire a été retrouvée chez 28 enfants (16.5%) avec une localisation préférentielle dans l'hémi champs pulmonaire droit (58.6%). Le signe le plus fréquent était

l'emphysème dans 67 cas (39.4%). La radiographie était asymétrique dans 18,8 %. Nous avons diagnostiqué un pneumothorax chez un enfant et une pleurésie chez un autre.

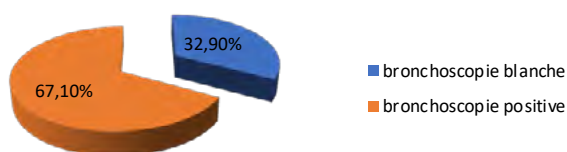


**Figure 6 :** Radiographie thoracique de face montrant une sifflette au niveau de la bronche souche gauche



**Figure 7 :** Radiographie thoracique de face montrant une épingle au niveau de la bronche souche droite

La tomodensitométrie thoracique a été réalisée chez 64 malades (37.2%) présentant un tableau clinique atypique ou des circonstances d'inhalation douteuses. Elle était normale dans 22 cas (34.4%). La bronchoscopie virtuelle était pratiquée chez 9 malades (5.2%), elle était normale dans tous les cas. Concernant la conduite à tenir avant la consultation, les parents ont essayé d'extraire le corps étranger en tapant sur le dos dans 7 cas mais ils ont échoué. L'élimination spontanée ou probable était retrouvée chez 9 cas (5.2%), quoique tous les enfants qui consulté pour suspicion d'inhalation de corps étranger ont été admis. A l'admission, un enfant a nécessité une intubation endo trachéale et une ventilation mécanique dès l'admission. Neufs malades (5.2%) ont été hospitalisés immédiatement en réanimation et ont nécessité un support ventilatoire. Neufs enfants (5.2%) étaient asymptomatiques et n'ont reçu aucun traitement. La bronchoscopie rigide a été faite dans 86.6% des cas. Elle était blanche dans 49 cas (32.9%).



**Figure 8 :** Résultat de la bronchoscopie. L'extraction a été faite dans tous les cas sauf dans un

cas ayant nécessité une extraction chirurgicale. Les corps étrangers organiques étaient les plus fréquents (91.5%). Ils étaient de type végétal dans 76.8% des cas ; les cacahuètes dans 19.8% des cas, les amandes 17.4 %, les glibettes 16.3 %, les pois chiches 5.8 % et les pistaches 0.6 %. La localisation au niveau de l'arbre bronchique droit était la plus fréquente (57%).

**Table 2 :** Localisation du corps étranger dans l'arbre respiratoire

Localisation	Nombre de cas	Pourcentage
Bronche souche droite	42	42%
Bronche souche gauche	34	34%
Bronche distale droite	13	13%
Trachée	5	5%
Bronche distale gauche	5	5%
Carène	1	1%

L'évolution était favorable chez 93% des patients. 6.3% de ces patients avaient présenté des complications à type de : suppuration chronique (2.3%), CE résiduel (2,3%), DDB (1,2%) et 1 cas d'encéphalopathie anoxo-ischémique. Chez ce dernier, l'issue était fatale suite à une hypoxie sévère.

## Discussion

L'inhalation des CE trachéo-bronchiques est un problème répandu, représentant une source majeure de maladies et de décès chez les enfants (1). Bien que de nombreuses études épidémiologiques aient été menées sur l'inhalation des CE chez l'enfant, il est souvent difficile de déterminer l'incidence réelle de cette maladie. L'inhalation de CE chez l'enfant est estimée à 29.9/100000 aux États-Unis (2). En Chine, au cours des 30 dernières années, 3028 cas ont été identifiés (3). Selon le rapport de la santé du gouvernement fédéral de l'Allemagne, il y avait environ 1400 cas d'inhalation par an (4). D'après Boufersaoui, le nombre de cas de CE des voies respiratoires est en constante augmentation depuis plus de 20 ans : 100 à 150 cas par an sont enregistrés en Algérie (5). Dans notre étude, le taux d'admission était de 1/1000 par an. Selon plusieurs recherches, il a été démontré que les garçons sont les plus affectés (6-9) avec une sex-ratio allant de 1,8 à 2,6. Dans notre étude, cela a été confirmé avec un sex-ratio de 2,12. La plupart des inhalations concernent les garçons pourraient être attribuées à leur impulsivité et à leurs jeux aventureux. L'hypothèse d'une maturité différente de la sensibilité du carrefour pharyngolaryngé entre les deux sexes au même âge est avancée par certains auteurs (10). Il convient de saisir que la préhension est développée vers l'âge de 6 mois, ce qui explique la tendance à porter divers objets et aliments à la bouche afin de découvrir le monde qui l'entoure. La capacité cognitive de l'enfant à distinguer les aliments comestibles des objets non comestibles n'est pas encore développée. Les éléments qui contribuent aux accidents d'inhalation chez les enfants de bas âge sont donc (11) :

- L'insuffisance de la capacité de protection des voies aériennes supérieures,
- La baisse des aptitudes à mâcher (absence de molaires).
- Les activités comme jouer, courir, verser des larmes

ou rire, tout en tenant différents objets ou de la nourriture dans les mains. La plupart des séries mentionnées dans les études indiquent que les enfants de moins de 3 ans sont les plus vulnérables aux accidents d'inhalation de CE, avec une incidence supérieure à 60% (12,13). Notre étude confirme ces résultats avec 88,4 % des enfants âgés de moins de 3 ans. D'un point de vue clinique, la durée de la consultation peut fluctuer entre moins d'une heure et plusieurs mois, principalement lorsque l'histoire d'un syndrome de pénétration est absente. Selon Eren, 77,2 % des situations avaient consulté dans les 24 premières heures qui ont suivi l'accident d'inhalation (14). D'après Amer et ses collègues (13), 59,2% des patients ont fait une consultation pendant les 24 premières heures, avec des variations allant de 2 heures à 5 mois. Dans la recherche d'Abdala. Seulement 26 patients (29,9 %) ont fait une consultation dans les 24 heures qui ont suivi l'accident. Le délai oscillait entre 30 minutes et 2 ans. Dans notre série, près de la moitié ont été observés avant 24 heures. Environ 70% des situations ont été traitées dans un délai de 72 heures. Les pics étaient compris entre 1 heure et 2 mois. La quasi-totalité des patients qui ont consulté après 72 heures ont déjà consulté au moins une fois auparavant et ont reçu un traitement en ambulatoire pour une infection broncho-pulmonaire. Le type, la localisation et la taille du corps étranger, ainsi que la durée et le degré d'obstruction, influencent les signes cliniques. Lorsqu'un CE pénètre accidentellement dans la filière laryngo-trachéale, il y a une sensation de bruit respiratoire accompagnée d'un accès de suffocation plus ou moins accompagné d'une cyanose, suivi d'une toux quinteuse qui traduit le syndrome de pénétration (15). Il joue un rôle essentiel dans le diagnostic d'inhalation du CE, mais il peut être négligé, négligé ou perdu. Il est important de le chercher lors de l'interrogatoire. L'absence à l'interrogatoire ne remet jamais en question le diagnostic de CE et nécessite un examen clinique approfondi ainsi que des examens supplémentaires. Dans notre étude, les parents ont signalé le syndrome de pénétration dans 97,7 % des cas. Ce signe est observé à une fréquence de 59 à 99 % dans la recherche (10). En l'absence de syndrome de pénétration, plusieurs tableaux cliniques peuvent conduire au diagnostic : dyspnée aiguë (75% à 85%), asphyxie aiguë, toux chronique spasmodique (59 à 98%), pneumopathie trainante (3,6 à 48%) (10). Dans notre étude, on a observé une dyspnée aiguë dans 32 % des cas, une toux chronique spasmodique dans 41,9% des cas, un tableau de dyspnée trainante sifflante dans 10,5 % des cas, une pneumopathie trainante dans 2,9 % des cas et une apnée dans 0,6 % des cas. En règle générale, l'examen physique de ces enfants est médiocre et même en présence de signes généraux ou pleuropulmonaires, ils sont peu sensibles et peu spécifiques, surtout en l'absence d'une histoire clinique favorable à l'inhalation de CE. Dans notre étude, 58 cas (33,7%) présentaient une évaluation physique normale. Selon les séries, cette valeur varie de 21 % à 63 % (9,16,17). Dans notre série, la polypnée était le symptôme le plus courant chez 43 % des patients. Selon Kazza(16) et Sahin et al (16), une polypnée a été rapportée dans 28 % et 29 % des cas respectivement. Dans notre étude, nous avons observé que 29,7% des patients présentaient des râles ronflants, 26,7% des

patients présentaient des sibilants et 2,9 % des patients présentaient des crépitaux. On a observé une réduction du murmure vésiculaire dans 9,4% des situations. Selon Rizk et Rassi, les murmures vésiculaires ont diminué de 37,7 %, tandis que les râles sibilants (36,7 %) et ronflants ont diminué de 17 % (26). Selon Mnejja et ses collègues, 61,4 % des patients présentaient des râles, tandis que 8,1 % ressentait une diminution des murmures vésiculaires (32). L'imagerie est essentielle pour évaluer et suivre une éventuelle inhalation de CE. Toutefois, l'utilité de la radiographie thoracique pour établir un diagnostic demeure débattue. Dans 12% (18) à 32% (15) des cas, elle ne présente aucune anomalie. Cependant, elle peut révéler des symptômes indirects d'obstruction bronchique. L'emphysème est le signe indirect le plus courant à la phase aiguë, observé dans 17 à 69% des cas. Plus rarement, un pneumothorax ou un pneumomédiastin est observé (19). Dans notre étude, elle était démonstrative dans 26% des situations. L'emphysème était le signe le plus courant dans 67 cas (39,4 %). Un pneumothorax chez un enfant, un pneumomédiastin chez un autre et une pleurésie chez un autre ont été observés dans 16,5% des cas. Il est toujours important de se rappeler que ces symptômes ne sont pas pathognomoniques et que la radiographie pulmonaire seule n'est ni une méthode sensible ni suffisamment précise. Une radiographie pulmonaire normale ne doit jamais retarder une bronchoscopie si l'interrogatoire et l'examen clinique indiquent une inhalation de CE (8). On peut parfois utiliser la tomographie en dehors de l'urgence et lorsque le syndrome de pénétration est suspect. D'après diverses recherches, l'examen serait sensible à 100 % pour détecter les CE trachéo-bronchiques et sa spécificité se situerait entre 66,7 et 100 % (20). En outre, le scanner pourrait diminuer la durée de l'opération de la bronchoscopie rigide en fournissant au chirurgien des informations précises sur la localisation et la taille du CE. Dans le cas de, CE anciens et négligés cet examen est également très intéressant pour étudier les lésions pulmonaires associées (emphysème, atélectasie, pneumothorax, bronchectasies) (19). Grâce à l'introduction du scanner multibarrettes avec reconstructions 3D, la vitesse d'acquisition et la qualité des images ont été améliorées, ce qui a permis de réaliser une trachéobronchoscopie virtuelle qui offre de nouvelles perspectives pour la prise en charge des troubles bronchiques chez l'enfant, en remplaçant la fibroscopie bronchique dans les cas douteux. Cet examen peut être effectué sans sédation chez l'enfant, sa durée étant de quelques secondes, à condition que le patient soit bien coopérant (21). À l'heure actuelle, il n'existe pas de consensus quant aux indications de réalisation de TDM thoracique pour l'inhalation de CE, mais certains auteurs ont mentionné les indications suivantes (22) :

- Face à une histoire d'inhalation clairement identifiée, accompagnée d'un examen clinique et d'une radiographie thoracique normale.
- Face à un foyer pulmonaire persistant localisé d'origine inconnue.
- Pour évaluer les lésions du parenchyme pulmonaire lors d'un ancien CE.
- Afin de mieux repérer un CE (pointu, tranchant...) susceptible de se déplacer vers les organes de voisinage.

Pour l'extraction d'un CE chez l'enfant, la méthode de référence est la bronchoscopie rigide sous anesthésie générale. Cependant, cette méthode est fréquemment abusée dans des fins à la fois diagnostiques et thérapeutiques, ce qui entraîne un taux de bronchoscopies blanches allant de 10 à 61 % selon les équipes (19). Dans notre étude, 86,6% des cas ont été soumis à une bronchoscopie, qui a été réalisée avec un tube rigide dans tous les cas. Dans 49 cas (32,9%), la bronchoscopie était blanche, ce qui est en accord avec les études précédentes. La bronchoscopie ne présente pas de dangers. La plupart des complications sont des désaturations temporaires, des saignements légers, une bradycardie, un laryngospasme et un bronchospasme mineurs. Il est possible de rencontrer des accidents graves tels que la lacération trachéale, la rupture bronchique, le pneumothorax, la paralysie des cordes vocales et l'arrêt cardio-respiratoire, mais ils sont rares. Dans leur étude prospective sur 505 enfants qui ont subi une bronchoscopie rigide sous anesthésie générale, Zhang et ses collègues ont signalé un taux de complications respiratoires d'environ 9,5 %. La majorité (81,3 %) étaient des complications mineures telles que des laryngospasmes mineurs (60,4 %), des désaturations mineures (18,8 %) et des saignements (2,1%). Les complications majeures étaient présentes dans 18,7 % des cas : laryngospasmes complets (10,4 %), pneumothorax (8,3 %) (23). Dans notre étude, des incidents par endoscopique ont été observés chez 5,4 % des patients. Ils se présentaient de la manière suivante : 4 cas de désaturation, 1 cas de bradycardie temporaire, 2 patients qui ont été intubés et ventilés à la fin de l'intervention chirurgicale, et un patient a présenté une lacération trachéale. La bronchoscopie souple a acquis une valeur inestimable en tant qu'outil diagnostique et thérapeutique, offrant de nombreux avantages par rapport au bronchoscope rigide. Elle offre une approche moins invasive, peut être employée sous anesthésie locale, permet une meilleure représentation des voies aériennes distales et permet une évaluation dynamique tout au long du cycle respiratoire. Les utilisations thérapeutiques sont en constante augmentation (15). Toutefois, elle n'est pas accessible à notre CHU. Si chez les adultes, les CE se trouvent généralement à droite en raison de l'anatomie des angles trachéo bronchiques droit et gauche, chez les enfants, la préférence de localisation des CE est controversée. Certaines études indiquent une fréquence plus élevée de CE soit dans la bronche droite (25-27) ou à gauche (28,29), tandis que d'autres ont constaté une distribution à peu près équitable (30). La localisation au niveau de l'arbre bronchique droit était la plus courante dans notre série (57 %). Selon leur nature, les CE sont classés en deux groupes : les CE organiques et les CE non organiques. L'incidence de ces phénomènes varie en fonction des éléments géographiques, économiques et socioculturels de la population étudiée. En Tunisie, Mnejja et ses collègues ont découvert 77,1 % des cas de CE de nature végétale, avec les cacahuètes, les grains de tournesol et les amandes représentant respectivement 21,1 %, 19,6 % et 10,9 % des cas (7). Les corps étrangers organiques étaient les plus courants dans notre étude (91,5%). Dans 76,8 % des cas, ils étaient de nature végétale ; dans 19,8 % des cas, ils étaient de type cacahuète, 17,4 % d'amande, 16,3 % de grains de tournesol, 5,8 % de pois chiche et 0,6 % de pistache.

En Algérie, sur une série de 2624 cas, 66,7% des cas étaient composés de CE organiques, avec une prédominance des cacahuètes (63,9%) (5). À Dubai, les produits alimentaires représentaient 75,5 % des produits, avec la plupart des pépins de melon cultivés tout au long de l'année (31). Selon une étude indienne parue en 2019, 54 % des CE étaient de nature végétale, avec une prédominance de la graine de tamarin (36 %), de l'arachide (21 %) et de la noix de bétel (7 %) (32). Les épingles de foulards étaient les plus courantes parmi tous les produits non organiques dans les pays arabo-musulmans, représentant 25% en Algérie (14). En outre, elles constituaient 60,4% de l'ensemble des cas en Turquie (15). En revanche, le Liban a enregistré un taux d'inhalation d'épingles trop faible (trois cas sur 106). Dans notre série, nous n'avons trouvé l'épingle que chez 3 enfants. En général, l'évolution à long terme est favorable ; l'élimination du corps étranger favorise une remise en état de la muqueuse bronchique et du parenchyme pulmonaire (33). Toutefois, il est possible de rencontrer des conséquences à long terme. Le profil évolutif des enfants après l'extraction du CE est influencé par plusieurs facteurs prédictifs, tels que la nature organique du CE, la localisation gauche et le site de rétention endo bronchique. Le délai d'extraction long semble être le facteur de risque le plus important (34). Les séquelles sont recherchées par clinique, radiographie et scintigraphie. La complication la plus grave mentionnée est la dilatation des bronches, et selon certains auteurs, 20% des dilatations des bronches dont l'origine n'est pas identifiée sont due à des causes secondaires à un corps étrangers dans la trachée et la bronche (10). Les sténoses bronchiques, qui entraînent des problèmes de ventilation plus ou moins importants et des hypoplasies d'un territoire pulmonaire, sont décrites dans la littérature. L'examen privilégié pour détecter ces séquelles est la scintigraphie pulmonaire de ventilation et de perfusion, qui permet de repérer les perturbations fonctionnelles mêmes minimales, qui ne se manifestent ni cliniquement ni radiologiquement. L'étude d'Abdala a montré une évolution positive dans 85% des cas, avec des séquelles telles que le granulome bronchique (7 %), les bronchectasies localisées (5 %) et l'atélectasie (2 cas). Dans notre étude, 93% des patients présentaient une évolution positive. Dans 6,3% de ces patients, des complications telles que la suppuration chronique (2,3%), le CE résiduel (1,2%), le DDB (1,2%) et un cas d'encéphalopathie anoxo-ischimique avaient été observés. Le CE est la cause principale de décès accidentels chez les enfants de moins de 1 an et 7 % des décès chez les enfants de moins de 4 ans. Le taux de décès oscillait entre 0% et 11% en fonction des séries (35). L'inhalation de CE chez l'enfant était la cinquième cause de décès accidentel chez l'enfant aux États-Unis (36). Environ 1000 enfants meurent chaque année en Australie à la suite de l'inhalation de corps étranger et 80 % des décès accidentels chez les enfants de moins d'un an sont causés par l'inhalation de CE (15). Dans la population pédiatrique présentant des antécédents de maladies neurologiques, cardiaques et pulmonaires, le taux de mortalité est nettement plus élevé. Dans notre série, un seul cas a été fatal en raison d'une hypoxie sévère (0,6%). L'importance de la prévention est cruciale pour réduire les accidents d'inhalation de CE chez les en-

fants. Ainsi, il est nécessaire de mettre en place des mesures de prévention primaire et secondaire.

-Prévention initiale

La population générale, les parents, les gardes d'enfants et toute personne en contact avec les enfants doivent être informés de l'importance du problème et de la manière de le prévenir.

Quant aux aliments, il est nécessaire de :

- Ne pas consommer d'aliments susceptibles d'étouffer les enfants de moins de 3 ans. Les cacahuètes, les noix et d'autres : pop-corn, amandes, graines de tournesol, maïs, etc.

- Il est préférable d'éviter les aliments durs, comme les bonbons et autres sucreries, dans cette tranche d'âge, car ils pourraient présenter un danger particulier.

- Il est déconseillé de provoquer des rires, des larmes ou des surprises chez les jeunes enfants pendant leur repas.

- Instruire les enfants à mâcher de manière lente et adéquate.

- Observer les enfants pendant leur repas.

Quant aux jouets et autres objets, il est nécessaire de :

- Souligner l'importance de prendre en considération les étiquettes d'avertissement présentes sur les jouets et autres produits que les enfants peuvent avoir à leur disposition.

- Observer attentivement les indications d'âge affichées sur l'emballage des jouets.

- Prévenir l'utilisation d'objets de petite taille (boutons, vis, jetons de jeu, etc.) ou dont les pièces sont facilement détachables par les enfants.

- Il est recommandé aux enfants plus âgés d'éviter de donner aux frères et sœurs plus jeunes les jouets contenant de petites pièces.

- Noter que tout jouet endommagé doit être abandonné.

- Suggester d'examiner les sols et les zones basses afin de repérer la présence d'éventuels petits objets, tels que des boutons, des billes, des pièces de monnaie, des épingles, des cailloux ou des vis, des objets démontables facilement.

- Observer les enfants tout au long du jeu.

-La mesure de prévention :

Les parents, les gardes d'enfants et le personnel en contact avec les enfants doivent être éduqués sur les mesures et les différentes manœuvres à adopter en cas d'inhalation de corps étranger. Il est important de mentionner le diagnostic d'inhalation de corps étranger par les médecins lorsqu'un enfant est brusquement asphyxié sans avoir de pathologie respiratoire connue, un syndrome d'inhalation courant rapporté par les parents ou l'entourage, même après une radiographie thoracique normale, ou une toux chronique ou une pneumopathie prolongée malgré une antibiothérapie appropriée. Il est essentiel de fournir une formation adéquate aux médecins sur les mesures d'urgence à prendre en cas d'obstruction des voies aériennes par un CE. D'un point de vue législatif, il est nécessaire de mettre en place des réglementations sur la circulation et la vente des jouets.

## Conclusion

La gestion de l'inhalation des CE nécessite une collaboration multidisciplinaire (médecin généraliste, pédiatre, pneumologue, radiologue, chirurgien ORL et anesthésiste) pour établir un diagnostic précoce

et fournir un traitement précoce afin de prévenir les éventuelles complications, qui peuvent être fatales. L'intérêt de la prévention primaire est toujours de réduire les accidents d'inhalation de corps étranger. Elle dépend de la vigilance et de l'éducation des parents, de la mise en place de réglementations sur la circulation et la vente des jouets pour les enfants et de la surveillance de leur mise en place.

## Bibliographie

- [1] Fidkowski CW, Zheng H, Firth PG. The anesthetic considerations of tracheobronchial foreign bodies in children: A literature review of 12,979 cases. *Anesth Analg*. 2010;111(4):1016–25.
- [2] Kaushal P, Brown DJ, Lander L, Brietzke S, Shah RK. Aspirated foreign bodies in pediatric patients, 1968–2010: A comparison between the United States and other countries. *Int J Pediatr Otorhinolaryngol* [Internet]. 2011;75(10):1322–6. Available from: <http://dx.doi.org/10.1016/j.ijporl.2011.07.027>
- [3] Zang CS, Sun J, Huang HT, Sun Y, Qiu J, Jiang Y, et al. Inhaled foreign bodies in pediatric patients: A review and analysis of 3028 cases. *Int J Clin Exp Pathol*. 2017;10(1):97–104.
- [4] Schramm D, Ling K, Schuster A, Nicolai T. Foreign body removal in children: Recommendations versus real life—A survey of current clinical management in Germany. *Pediatr Pulmonol*. 2017;52(5):656–61.
- [5] Boufersaoui A, Smati L, Benhalla KN, Boukari R, Smail S, Anik K, et al. Foreign body aspiration in children: Experience from 2624 patients. *Int J Pediatr Otorhinolaryngol* [Internet]. 2013;77(10):1683–8. Available from: <http://dx.doi.org/10.1016/j.ijporl.2013.07.026>
- [6] Schmidt H, Manegold BC. Foreign body aspiration in children. *Surg Endosc*. 2000;14(7):644–8.
- [7] Mnejja M, Chakroun A, Bougacha L, Smaoui L, Ben Salah M, Chakroun A, et al. Bronchoscopie pour inhalation de corps étrangers chez l'enfant : À propos de 223 cas. *Arch Pediatr*. 2012;19(6):670–4.
- [8] Doğan M, Esen F, Doğan Y, Öztürk S, Demir ÖF, Öztürk MA. Tracheobronchial foreign body aspiration in childhood. *Med J Bakirkoy*. 2019;15(2):126–30.
- [9] Rizk H, Rassi S. Inhalation de corps étranger dans la population pédiatrique: Expérience à propos de 106 cas. *Ann Fr d'Oto-Rhino-Laryngologie Pathol Cervico-Faciale*. 2011;128(4):207–12.
- [10] Saadoun PB. Le corps étranger laryngo-trachéo-bronchique chez l'enfant : facteurs prédictifs des séquelles respiratoires. 2010;330–4.
- [11] Rodríguez H, Passali GC, Gregori D, Chinski A, Tiscornia C, Botto H, et al. Management of foreign bodies in the airway and oesophagus. *Int*

- J Pediatr Otorhinolaryngol. 2012;76(SUPPL. 1):84–91.
- [12] Sink JR, Kitsko DJ, Georg MW, Winger DG, Simons JP. Predictors of foreign body aspiration in children. *Otolaryngol - Head Neck Surg (United States)*. 2016;155(3):501–7.
- [13] Amer HS, El MWA, Raafat A, Al MS, Sobhy E, Ahmed SA, et al. Laryngo-tracheo-bronchial foreign bodies in children: Clinical presentations and complications. *Iran J Otorhinolaryngol*. 2017;29(3):155–9.
- [14] Eren Ş, Balci AE, Dikici B, Doblan M, Eren MN. Foreign body aspiration in children: Experience of 1160 cases. *Ann Trop Paediatr*. 2003;23(1):31–7.
- [15] Raji A, Bourrous M, Hachimi A. Corps étrangers des voies aériennes Expérience du Service des Urgences Pédiatriques . 2017;
- [16] Nouri H, Bourrous M, Rada N. inhalations de corps étranger de l' enfant aux urgences pédiatriques : à propos de 171 cas. 2020;
- [17] Ech-Charii N, Benbrahim G, Amenzoui N, Adnane F, Najib J. P-170 – L'inhalation accidentelle d'un corps étranger trachéobronchique chez l'enfant: À propos de 266 cas. *Arch Pédiatrie*. 2015;22(5):275–6.
- [18] Righini CA, Morel N, Karkas A, Reyt E, Ferretti K, Pin I, et al. What is the diagnostic value of flexible bronchoscopy in the initial investigation of children with suspected foreign body aspiration? *Int J Pediatr Otorhinolaryngol*. 2007;71(9):1383–90.
- [19] Hitter A, Hullo E, Durand C, Righini CA. Role of paraclinical examinations in the initial management of bronchial foreign bodies in children. *Ann Fr d'Oto-Rhino-Laryngologie Pathol Cervico-Faciale [Internet]*. 2011;128(5):292–7. Available from: <http://dx.doi.org/10.1016/j.aforl.2011.05.002>
- [20] Cevizci N, Dokucu AI, Baskin D, Karadağ ÇA, Sever N, Yalçın M, et al. Virtual bronchoscopy as a dynamic modality in the diagnosis and treatment of suspected foreign body aspiration (Retraction in: *European Journal of Pediatric Surgery (2009) 19:6 (398)*). *Eur J Pediatr Surg*. 2008;18(6):398–401.
- [21] Lee EY, Greenberg SB, Boisselle PM. Multidetector Computed Tomography of Pediatric Large Airway Diseases: State-of-the-Art. *Radiol Clin North Am [Internet]*. 2011;49(5):869–93. Available from: <http://dx.doi.org/10.1016/j.rcl.2011.06.006>
- [22] Abd-ElGawad EA, Ibrahim MA, Mubarak YS. Tracheobronchial foreign body aspiration in infants & children: Diagnostic utility of multidetector CT with emphasis on virtual bronchoscopy. *Egypt J Radiol Nucl Med [Internet]*. 2014;45(4):1141–6. Available from: <http://dx.doi.org/10.1016/j.ejrn.2014.07.003>
- [23] Zhang X, Li W, Chen Y. Postoperative adverse respiratory events in preschool patients with inhaled foreign bodies: An analysis of 505 cases. *Paediatr Anaesth*. 2011;21(10):1003–8.
- [24] Martinet A. Indications for flexible versus rigid bronchoscopy in children with suspected foreign-body aspiration. *Respir Care*. 1997;42(12):1152–4.
- [25] Shivakumar AM, Naik AS, Prashanth KB, Yogesh BS, Shetty DK. Unusual Tracheobronchial Foreign Bodies. *Indian J Pediatr*. 2004;71(4):373–4.
- [26] Latifi X, Mustafa A, Hysenaj Q. Rigid tracheobronchoscopy in the management of airway foreign bodies: 10 years experience in Kosovo. *Int J Pediatr Otorhinolaryngol*. 2006;70(12):2055–9.
- [27] Haddadi S, Marzban S, Nemati S, Ranjbar Kiakelayeh S, Parvizi A, Heidarzadeh A. Tracheobronchial Foreign-Bodies in Children; A 7 Year Retrospective Study. *Iran J Otorhinolaryngol [Internet]*. 2015;27(82):377–85. Available from: <http://www.ncbi.nlm.nih.gov/pubmed/26568942> <http://www.pu-medcentral.nih.gov/article-render.fcgi?artid=PMC4639691>
- [28] Korlacki W, Korecka K, Dzielicki J. Foreign body aspiration in children: Diagnostic and therapeutic role of bronchoscopy. *Pediatr Surg Int*. 2011;27(8):833–7.
- [29] Saquib Mallick M, Rauf Khan A, Al-Bassam A. Late presentation of tracheobronchial foreign body aspiration in children. *J Trop Pediatr*. 2005;51(3):145–8.
- [30] kif.pdf.
- [31] Al-Hllou R. Inhalation of foreign bodies by children: Review of experience with 74 cases from Dubai. *J Laryngol Otol*. 1991;105(6):466–70.
- [32] Mahajan R, V. P. A retrospective review of complicated foreign bodies of upper aerodigestive tract. *Int J Otorhinolaryngol Head Neck Surg*. 2019;5(3):734.
- [33] Wroblewski I, Pin I. Que deviennent les enfants ayant présenté un corps étranger bronchique? *Ann Fr Anesth Reanim*. 2003;22(7):668–70.
- [34] Adeyemo AO, Bankole MA. Foreign bodies in the tracheobronchial tree: Management and complications. *J Natl Med Assoc*. 1986;78(6):511–6.
- [35] Brkic F, Umihanic S, Altumbabic H, Ramas A, Salkic A, Umihanic S, et al. Death as a Consequence of Foreign Body Aspiration in Children. *Med Arch (Sarajevo, Bosnia Herzegovina)*. 2018;72(3):220–3.
- [36] Safari M, Manesh MRH. Demographic and clinical findings in children undergoing bronchoscopy for foreign body aspiration. *Ochsner J*. 2016;16(2):120–4.