

Tuberculose pulmonaire pseudo-tumorale chez l'enfant : à propos d'une observation

Pulmonary tuberculous pseudotumor in a pediatric patient

Ben Ameer. S ^(1,3), Hamoudi. M ⁽²⁾, Belhaj. R ^(1,3), Elleuch. B ^(1,3), Maaloul. I ^(1,3), Kammoun. Th ^(1,3)

⁽¹⁾ Service de pédiatrie, C.H.U Hedi Chaker de Sfax, Sfax, Tunisie.

⁽²⁾ Service de pneumologie, C.H.U Hedi Chaker de Sfax, Sfax, Tunisie.

⁽³⁾ Faculté de médecine de SFAX.

RESUME :

Introduction : La forme pseudo tumorale parenchymateuse de la tuberculose est très rare chez l'enfant et présente une ressemblance clinique, bronchoscopique et radiologique avec les tumeurs malignes.

Observation : garçon âgé de 8 ans, suivi pour retard de croissance et cardiopathie congénitale type non compaction du ventricule gauche était hospitalisé pour pneumopathie bilatérale. L'examen clinique objectivait un amaigrissement de 2kg et une diminution des murmures vésiculaires à la base droite. La TDM thoracique montrait de multiples foyers de condensation droites et gauches nécrosées, à contours irréguliers étendus au médiastin moyen et englobant l'artère pulmonaire droite avec de multiples adénopathies latéro-trachéales droites et para-aortiques. Une cause tumorale ou une tuberculose ont été évoqués. L'IDR était à 17mm et la PCR BK dans le crachat positive. La fibroscopie bronchique montrait un tronc intermédiaire réduit en fente par une compression extrinsèque. Le diagnostic d'une forme pseudotumorale de tuberculose pulmonaire était retenu et le patient était mis sous traitement antituberculeux pendant 12 mois associé à une corticothérapie initiale. La sérologie VIH et l'étude de l'immunité notamment de l'axe IL12-INFgamma était normale. L'évolution clinique était favorable alors que sur le plan radiologique persistance d'une opacité calcifiée du lobe moyen.

Conclusion : La tuberculose pulmonaire pseudo tumorale est une forme rare de tuberculose avec des caractéristiques radio cliniques trompeuses. Un choix judicieux et hiérarchisé des différents moyens diagnostiques, permettrait de raccourcir le délai diagnostique et de diminuer le coût de santé associé à cette pathologie.

Mots-clés : Tuberculose pseudo-tumorale, enfant, TDM, fibroscopie, prise en charge.

ABSTRACT :

Introduction : The parenchymal pseudotumor form of tuberculosis is very rare in children and has a clinical, bronchoscopic and radiological resemblance to malignant tumours.

Case report : An 8-year-old boy, followed for growth retardation and congenital heart disease, was admitted to hospital with bilateral pneumonia. The clinical examination showed a weight loss of 2kg and a decrease in the right base vesicular murmurs. Chest CT showed multiple foci of necrotic right and left condensation, with irregular contours extending to the middle mediastinum and encompassing the right pulmonary artery with multiple right latero-tracheal and para-aortic adenopathies. A tumour or tuberculosis cause was suggested. The TST was 17mm and the BK PCR in the sputum was positive. Bronchial fibroscopy showed a slit-like intermediate trunk due to extrinsic compression. The diagnosis of a pseu-

Auteur-correspondant :

Dr Salma Ben Ameer

Adresse : Service de pédiatrie, C.H.U Hedi Chaker de Sfax, Route el Ain Km 0.5, 3029, Sfax (Tunisia).

Numéro téléphone : 0021698429490

Email : benameursalma@gmail.com

dotumour form of pulmonary tuberculosis was accepted and the patient was put on antituberculosis treatment for 12 months associated with an initial corticosteroid therapy. HIV serology and immunity studies, particularly of the IL12-INFgamma axis, were normal. The clinical course was favourable, while radiologically a calcified opacity of the middle lobe persisted.

Conclusion : Pseudotumor pulmonary tuberculosis is a rare form of tuberculosis with misleading radiological characteristics. A judicious choice of the different diagnostic methods would shorten the diagnostic delay and reduce the health costs associated with this disease.

Key words : Pulmonary tuberculous pseudotumor, children, CT scan, fibroscopy, management.

INTRODUCTION :

La tuberculose (TB) pédiatrique reste un problème de santé majeur au niveau mondial, avec plus d'un million de nouveaux cas chaque année chez les enfants de moins de 15 ans, selon l'Organisation Mondiale de la Santé (1, 2). La forme pseudo tumorale parenchymateuse de la tuberculose est très rare chez l'enfant et l'adulte et présente une ressemblance clinique, bronchoscopique et radiologique avec les tumeurs malignes. Elle peut être confondue avec un sarcome intra thoracique ou un blastome pleuropulmonaire(3,4). Nous proposons de discuter à travers une observation pédiatrique de tuberculose pseudo-tumorale les particularités clinique, paraclinique, thérapeutique et évolutive de cette forme de tuberculose pulmonaire.

OBSERVATION :

Un garçon âgé de 8 ans et 2 mois, était admis à pour pneumopathie. Il était issu d'une grossesse gémellaire compliquée de prématurité(34SA) et retard de croissance intra-utérin avec poids de naissance=1600grammes. Il a été suivi à notre consultation pour retard staturo-pondéral, syndrome de polysplénie avec cardiopathie congénitale type non compaction du ventricule gauche avec une fonction ventriculaire gauche normale. Au cours de son suivi, une radiographie du thorax demandée dans le cadre du contrôle de sa cardiopathie a montré l'aspect de pneumopathie bilatérale. Par ailleurs, pas de toux, pas de dyspnée, pas de fièvre, notion d'anorexie avec un amaigrissement chiffré de 2 kg. L'examen à l'admission trouvait un enfant apyrétique, eupnéique, Sao₂=96% à l'air ambiant. L'auscultation pulmonaire trouve une diminution des murmures vésiculaires au niveau de la base droite+ râles crépitants bilatéraux, Pouls = 60/min, Auscultation cardiaque = souffle systolique. Par ailleurs, pas d'HSMG, pas d'adénopathies palpables. Le bilan biologique : NFS : GB= 8340/mm³ Hb=10,8 g/l Plaquettes=8666000/mm³, CRP= 40mg/l, VS= 90 1ère heure, Urée = 5,8mmol/l; créatinémie= 36umol/l. La radiographie thoracique

à l'admission montrait une opacité alvéolaire lobaire moyenne, et deux opacités bi-apicales mal limitées (figure N°1).

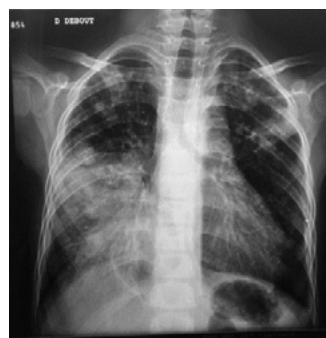

Figure 1 : Radiothorax à l'admission : opacité alvéolaire lobaire moyenne, deux opacités biapicales mal limitées.

Devant ces données, l'enfant a été mis sous to-tapen 150mg/kg/jour et clarithromycine et un scanner thoracique a été réalisé. (Figure N°2).

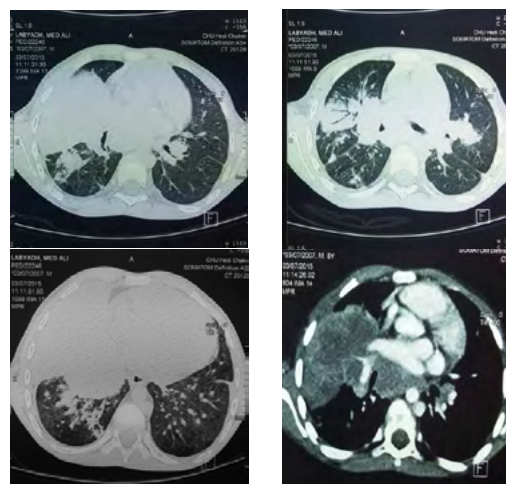


Figure 2 : TDM thoraco-abdominale : coupe axiale fenêtre parenchymateuse (A, B, C) et médiastinale(D).

Deux foyers de condensation pulmonaire massivement nécrosés à contours irréguliers, à rehaussement hétérogène étendus du médiastin moyen vers le lobe moyen (80mm) et vers le Fowler (48mm), englobant l'artère pulmonaire et ses premières bronches de division. Deux foyers de condensation nécrosés à contours irréguliers étendus du hile gauche au culmen mesurant 32 et 30mm de grand axe. Des adénopathies latéro-trachéales droites et para-aortiques. Multiples micronodules pulmonaires bilatéraux et diffus de topographie sous pleurale prédominante. Trachées et bronches souches et segmentaires de 1er ordre libre., polysplénie associé à un pancréas court et un syndrome d'interruption de la veine cave inférieure.

Reprise de l'interrogatoire : notion de contage tuberculeux par la grand-mère âgée de 83 ans, tuberculose pulmonaire bilatérale, bacillifère, culture non faite et qui a bien évolué sous traitement conventionnel (cette notion de contage n'a pas été

déclarée que secondairement). Pour les tests immunologiques, l'IDR était positive à 17 mm, le Quantiféron = non fait. La PCR BK dans le crachat était positive avec une résistance à la rifampicine non détectée. L'examen direct BK était faiblement positif sur un seul prélèvement alors que la culture était négative.

La fibroscopie bronchique révélait un tronc intermédiaire réduit en fente par une compression extrinsèque sur sa face antérieure, pas de masse ou granulome endo-bronchique. Le diagnostic de tuberculose pulmonaire a été évoqué devant la notion de contage tuberculeux, IDR positive, avec PCR GENEXPERT positive. Cependant devant les données de l'imagerie, une cause tumorale a été suspectée après discussion avec les radiologues. Une biopsie pulmonaire scanno-guidée a été réalisée. L'étude anatomo-pathologique concluait à une inflammation granulomateuse avec nécrose caséuse. Le diagnostic de tuberculose pulmonaire dans sa forme pseudo-tumorale a été alors retenu chez un enfant âgé de 8 ans ayant un retard de croissance avec un syndrome de polysplénie et une cardiopathie congénitale à type de non compaction du ventricule gauche. La prise en charge thérapeutique comportait la déclaration de la maladie, enquête familiale avec instauration d'un traitement antituberculeux débuté par une forme combinée RHZE (10mg/kg pour IZ et 15 mg/kg pour RMP+30mg/kg PZD+20mg/kg ETB). Une Corticothérapie a été instaurée après la réalisation de la fibroscopie bronchique (2 mg/Kg pendant 3 semaines puis dégression). Devant cette forme extensive de tuberculose pulmonaire, un déficit immunitaire a été suspecté. La sérologie VIH était négative. Un bilan immunitaire avec un phénotypage lymphocytaire, un test de transformation lymphoblastique, un test au nitrobleu de tetrazolum = normaux. L'exploration de l'axe IL12/ INFgamma : expression normale du récepteur IL12-INFgamma. Anomalie de production d'INF gamma(204pg/ml). Un deuxième test réalisé était normal. L'évolution sur le plan clinique sous traitement antituberculeux : apyrexie, état général conservé avec à l'auscultation pulmonaire : diminution du murmure vésiculaire au niveau de la base pulmonaire droite. Sur le plan biologique, pas d'anémie, de cytopénie ou thrombopénie, bilan hépatique normal, persistance d'une VS modérément accélérée. Sur le plan bactériologique : Recherche de BK négative, Sur le plan radiologique : persistance du foyer du lobe moyen (Figure 3 et 4).

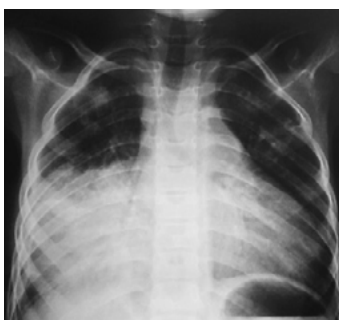

Figure 3 : Radiothorax à 2 mois de traitement.

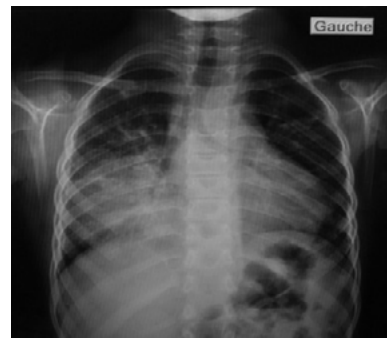


Figure 4 : Radiothorax à 4 mois de traitement.

TDM thoraco-abdominale de contrôle (10 mois de traitement) : aspect stable de la condensation parenchymateuse lobaire moyenne légèrement nécrosée entourée par une coque périphérique calcifiée, cette condensation s'étend vers la région médiastino-hilaire, englobant l'artère lobaire moyenne, la veine pulmonaire supérieure droite et obstruant la bronche lobaire moyenne. Devant ces données évolutives nous avons discuté soit une mauvaise observance du traitement antituberculeux ; Un sous dosage, l'izonidémie sous la posologie de 10mg/kg/j = 3,24 avec un indice d'acétylation à 0,42 soit un acétyleur long d'où l'adaptation de la posologie ; Une antibio-résistance mais une résistance à la rifampicine non détectée par la PCR GENEXPERT ; Une greffe aspergillaire mais l'antigénémie aspergillaire était négative. La décision était de prolonger le traitement antituberculeux pour une durée totale de traitement de 12 mois. la radiothorax en fin de traitement montrait une opacité calcifiée du lobe moyen(Figure 5).

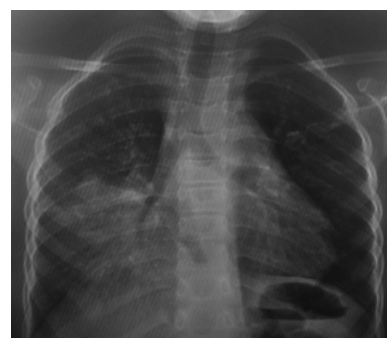

Figure 5 : Radiothorax à 12 mois de traitement : opacité calcifiée du lobe moyen.

Un scanner thoracique réalisé 3 mois de l'arrêt du traitement : présence au niveau du segment ventral du lobe moyen d'une masse hypo dense mesurant 55x45 mm présentant une paroi calcifiée avec des calcifications serpiginieuses pariétales et à l'intérieur de la masse. Une chirurgie a été discutée devant la persistance de ce foyer du lobe moyen mais refusée par les parents vu le terrain de cardiopathie. Au dernier contrôle, pas de symptômes, état général conservé, diminution des murmures vésiculaires à la base droite. Un scanner thoracique avec un contrôle cardiologique sont prévus.

DISCUSSION :

La tuberculose pulmonaire pseudo-tumorale (TBPT) est une forme rare représentant entre 3,5 et 4,5 % des cas chez les patients immunocompétents en population adulte (4). Elle est plus fréquente chez le patient immunodéprimé. Une étude faite par l'équipe du service de pneumologie au pavillon 2 de l'hôpital Abderrahmen Mami, Ariana en Tunisie sur une période de 11 ans, 12 cas de TBPT ont été colligés parmi 341 cas de TP (3,5 %). Une autre étude rétrospective Tunisienne menée de 2003 à 2016, au service de pneumologie de l'hôpital La Rabta, 17 patients avec tuberculose pseudo tumorale thoracique ont été colligés. En population pédiatrique, des observations isolées sont décrites (Tableau 1). Un cas a été rapporté en Russie en 1969 chez une fille de 5 ans immunocompétente sans antécédents de tuberculose. Deux cas publiés en 1998 par Cherian et al, le premier était un nourrisson de 1 an et demi, le 2ème était un enfant de 3 ans sans contexte de contagion tuberculeux connu (5). En 2007, un autre cas originaire du Brésil a été publié, il s'agit d'un enfant immunocompétent âgé de 10 ans sans notion de contagion tuberculeux. Mohakud et al, ont rapporté en 2021 une observation chez un nourrisson de 19 mois. Dans notre cas, l'âge était de 8 ans et 2 mois. La tuberculose pseudo tumorale survient souvent chez les patients infectés par le VIH, elle est rare chez les immunocompétents. Chez un certain nombre de malades présentant une infection sévère liée à une mycobactérie, certains arguments suggèrent une origine génétique à cette susceptibilité, l'existence de cas familiaux d'infection mycobactérienne ou d'une consanguinité parentale, ces manifestations constituent un type de déficit immunitaire décrit sous le nom de syndrome de susceptibilité mendélienne aux infections mycobactériennes. Chez notre patient la sérologie VIH était négative. Le bilan immunitaire avec exploration de l'axe IL12/ INF gamma était normal. La tuberculose pseudo tumorale est caractérisée par un tableau radio-clinique atypique et trompeur, ce qui rend le diagnostic le plus souvent difficile et tardif. En population adulte, les manifestations cliniques sont aussi non spécifiques, une toux sèche ou productive, des douleurs thoraciques, des hémoptyses et des signes généraux (fièvre, anorexie, amaigrissement) sont diversement rapportés par les patients, mais il semble que la toux et les signes généraux soient les symptômes les plus fréquents. Dans l'étude de R franco et al (5), il s'agissait d'un enfant, âgé de 10 ans qui s'est présenté avec une douleur thoracique avec un examen clinique normal. Dans l'étude de Mohakud, Le motif de consultation était une fièvre. Dans notre cas l'enfant présentait des signes généraux avec une anorexie et un amaigrissement avec à l'examen pulmonaire une abolition des murmures vésiculaires au niveau de la base droite. Les manifestations radiologiques sont variées, il s'agit essentiellement d'opacités nodulaires ou masses, soit parenchymateuses soit hi-

lares, à contours irréguliers le plus souvent, d'un élargissement médiastinal en rapport avec des adénopathies, parfois des opacités rétractiles, des troubles de ventilation, ou des pleurésies peuvent se voir. Dans notre cas la radiographie thorax de face a montré une volumineuse opacité alvéolaire lobaire moyenne et deux opacités bi apicales mal limitées. Trois aspects tomographiques sont observés au cours de la tuberculose pseudo tumorale : Les nodules, les masses, les condensations parenchymateuses. La taille des masses est variable. Les contours peuvent être nets et réguliers, lobulés et irréguliers ou spiculés. Les calcifications intra lésionnelles peuvent être diffuses, centrales ou lamellaires concentriques comme typiquement observées dans les tuberculomes, mais elles peuvent être excentrées. Quand les lésions sont excavées, la paroi de l'excavation peut être épaisse comme dans le carcinome pulmonaire ou fine et régulière. La prise de contraste annulaire périphérique est également évocatrice de la tuberculose. Elle correspond à la capsule fibreuse et épithélioïde du granulome délimitant la portion centrale hypodense non rehaussée correspondant à la nécrose caséuse (6). Comme dans la tuberculose pulmonaire maladie, les lésions prédominent au niveau des segments apicaux et dorsaux des lobes supérieurs et les segments apicaux des lobes inférieurs avec une prédominance du côté droit. Les masses et les nodules de tuberculose pseudo tumorale peuvent être de siège périphérique ou proximal. La TDM permet de rechercher les signes associés aux nodules et aux masses de tuberculose pseudo tumorale : les micronodules centro-lobulaires et les nodules acinaires péri-lésionnelles ou controlatérales. Chez notre patient, le scanner thoracique a montré des foyers de condensations pulmonaire massivement nécrosés, à contours irréguliers bilatérales, qui à droite sont étendus du médiastin moyen vers le lobe moyen et englobant l'artère pulmonaire. Ces foyers étaient associés à des ADP et de multiples micronodules pulmonaires. Ces données étaient comparables avec ceux de la littérature. Dans l'étude de Franco et al (5), la radiographie du thorax a révélé un élargissement du médiastin supérieur dû à une formation expansive paratrachéale droite. La TDM thoracique montrait une masse solide de 5 cm du médiastino-antéro-supérieure droite, aux contours bosselés, contenant des zones hypo-denses avec adénopathies calcifiées. Ces lésions exerçaient un effet de masse sur la paroi latérale droite de la trachée. Dans la TBPT, Les prélèvements bactériologiques sont rarement positifs aux cultures. Cela est lié au caractère solide et mal oxygéné des lésions caséuses. Pour notre enfant le frottis était faiblement positif avec culture négative ce qui était comparable avec l'étude de Mohakud (7). L'endoscopie bronchique apporte fréquemment des arguments diagnostiques importants chez les enfants suspects de tuberculose pulmonaire (8). En effet, 40 à 60 % des enfants

avec TM et radiographie de thorax anormale ont une atteinte endo-bronchique très évocatrice, et directement visualisable en endoscopie(8). À la bronchoscopie la tuberculose pseudo tumorale, peut se présenter sous la forme d'une masse ou d'une ulcération endobronchique. Dans les formes sans lésion endobronchique, la présence de sécrétions blanchâtres sous muqueuses adhérentes correspondant à du caséum doit inciter à rechercher une tuberculose. Dans notre cas la fibroscopie bronchique a montré : un tronc intermédiaire réduit en fente par une compression extrinsèque sur sa face antérieure, pas de granulome endobronchique. Devant un aspect tomodynamométrique évocateur d'un néoplasie, une preuve histologique et une biopsie trans-pariétale scanno-guidée doit être discutée avec les radiologues en l'absence de contacts vasculaires étroits avec la masse. Une thoracoscopie diagnostique en concertation avec les Chirurgiens, peut être indiquée si la biopsie trans-pariétale scanno-guidée est de réalisation difficile. Dans notre cas, une biopsie trans-pariétale scanno-guidée a été réalisée après discussion avec les radiologues. Pour l'étude de Mohakud, une biopsie percutanée guidée par échographie a été faite. Concernant la prise en charge thérapeutique, on dispose de peu de données concernant le traitement de la tuberculose pseudo-tumorale chez l'enfant. Contrairement aux difficultés diagnostiques, le traitement de la TBPT est souvent facile et est basé sur les antituberculeux aux posologies usuelles. La durée du traitement en cas de TBPT est décidée en fonction des données évolutives. Dans notre observation une chimiothérapie antituberculeuse a été instaurée et poursuivie pendant 12 mois. Dans l'étude de S Mohakud, une chimiothérapie antituberculeuse a été instaurée et poursuivie pendant 10 mois(7). Dans l'étude rétrospective Tunisienne menée de 2003 à 2016, au service de pneumologie de l'hôpital La Rabta et incluant dix-sept patients adultes avec tuberculose pseudo tumorale thoracique, la durée moyenne du traitement antituberculeux était de 8,7 mois avec des extrêmes allant de six à 18 mois. Les traitements médicamenteux doivent être accompagnés d'une nutrition correcte afin de corriger les éventuelles carences et états de dénutrition ce qui est primordial. En effet l'amaigrissement et les mauvaises conditions hygiéno-diététiques sont des facteurs importants dans le développement de la maladie et dans ses répercussions cliniques. Une attention particulière doit être portée à cet état nutritionnel, afin d'éliminer les déficits en vitamines et favoriser la prise de poids avec un régime équilibré et adapté. La corticothérapie se discute cependant dans les aggravations dites « paradoxales » où la restauration de l'immunité sous traitement provoque une aggravation des lésions radiologiques (augmentation de la taille des adénopathies) et contraste avec une amélioration clinique (2). Une corticothérapie adjuvante à la dose de 0,5 mg/kg/jour est prescrite pendant 3 à 6

semaines aux premiers stades de la maladie pour prévenir la progression des lésions vers la fibro-sténose suivie d'une dégression progressive sur quelques semaines(9). Chez notre patient une corticothérapie a été indiquée devant l'atteinte médiastinale. L'évolution sous traitement antituberculeux est généralement favorable, cependant certaines complications peuvent survenir(10) : à type de Sténose, de bronchectasies, et de broncholithiase et nécessiter des traitements instrumentaux par le laser, la cryothérapie, et la dilatation par ballonnet ou un traitement chirurgical(10). La chirurgie en cas de tuberculose pseudo-tumorale est le plus souvent réalisée à titre diagnostique. Cependant, Il persiste des indications de résection parenchymateuse à visée thérapeutique discutée avec une équipe pluridisciplinaire. Elle nécessite une évaluation fonctionnelle respiratoire et une préparation rigoureuse à l'intervention. Dans l'étude d'Ouarssaniau Maroc, l'évolution était favorable sous traitement anti bacillaire avec nettoyage radiologique(4). Aussi Dans l'étude de Mohakud, le suivi après 3 mois a montré une amélioration clinique et radiographie. Dans notre observation, l'évolution clinique était favorable alors que sur le plan radiologique persistance d'une opacité calcifiée du lobe moyen. La chirurgie a été discutée mais refusée par les parents vu le terrain de cardiopathie. Dans l'étude rétrospective Tunisienne menée de 2003 à 2016, au service de pneumologie de l'hôpital La Rabta et incluant dix-sept patients adultes avec tuberculose pseudo tumorale thoracique, l'évolution était favorable dans neuf cas. Pour les trois autres patients, apparition d'autres localisations tuberculeuses réalisant une tuberculose disséminée chez un patient, une hémorragie méningée par rupture d'anévrisme cérébral chez le deuxième et un syndrome du lobe moyen chez le dernier nécessitant le recours secondaire à la chirurgie.

CONCLUSION :

La tuberculose pulmonaire pseudo tumorale est une forme rare de tuberculose avec des caractéristiques radio cliniques trompeuses. Un choix judicieux et hiérarchisé des différents moyens diagnostiques, permettrait de raccourcir le délai diagnostique et de diminuer le coût de santé associé à cette pathologie.

REFERENCES :

- [1] Organization WH. Global tuberculosis report 2013. World Health Organization; 2013.
- [2] Guide-PNLT-2018. Disponible sur: <http://www.santetunisie.rns.tn/images/docs/anis/actualite/2018/octobre/30102018Guide-PNLT-2018.pdf>.
- [3] Snene H, Mansour AB, Toujani S, Salah NB, Mjid M, Ouahchi Y, et al. La tuberculose pseu-

dotumorale, un diagnostic difficile. *Rev Mal Respir.* 2018;35(3):295-304.

- [4] Ouarssani A, Atoini F, Reda R, Lhou FA, Rguibi MI. Forme pseudotumorale de la tuberculose pulmonaire et les difficultés diagnostic: à propos d'un cas. *Pan Afr Med J.* 2013; 14: 81.
- [5] Franco R, Santana MA, Coelho Filho JC, Pereira-Silva JL. Pseudotumoral form of primary progressive tuberculosis: a diagnosis to be considered. *Braz J Infect Dis.* 2003;7:166-70.
- [6] Sreevatsan S, Pan XI, Stockbauer KE, Connell ND, Kreiswirth BN, Whittam TS, et al. Restricted structural gene polymorphism in the *Mycobacterium tuberculosis* complex indicates evolutionarily recent global dissemination. *Proc Natl Acad Sci.* 1997;94(18):9869-74.
- [7] Mohakud S, Purkait S, Patel S, Satapathy AK. Pulmonary tuberculous pseudotumor in a pediatric patient-A diagnostic dilemma. *J Postgrad Med.* 2021;67(1):49.
- [8] Delacourt C. Particularités de la tuberculose chez l'enfant. *Rev Mal Respir.* 2011;28(4):529-41.
- [9] Hasan A, Iqbal N, Khawaja MA, Yousuf A, Masood A, Malik Y. Managing a Large-Size Adrenal Cyst by Hand-Assisted Laparoscopic Surgery in a Young Male. *J Coll Physicians Surg Pak.* 2018;28:S28-30.
- [10] Agarwal R, Srinivas R, Aggarwal AN. Parenchymal pseudotumoral tuberculosis: case series and systematic review of literature. *Respir Med.* 2008;102(3):382-9.