

## L'otite seromuqueuse de l'enfant

Ali Mardassi, Chiraz Halwani, Nabil Mathlouthi, Sameh Mezri, Cyrine Zgolli, Ghassen Chebbi, Rania Ben M'hamed, Khémaies Akkari, Sonia Benzarti.

Service ORL - Hôpital Militaire de Tunis

**Résumé :** l'otite sérumuqueuse est une pathologie fréquente à l'âge pédiatrique et liée à une dysfonction aiguë ou chronique de la trompe d'Eustache. La symptomatologie comporte essentiellement une hypoacousie avec des difficultés sociales et/ou scolaires. Bien que l'évolution de l'affection se fasse le plus souvent vers la résolution spontanée, des complications de la maladie peuvent se voir comme une surinfection de l'oreille moyenne, une perforation tympanique ou un authentique cholestéatome. Le diagnostic requiert l'association d'une otoscopie minutieuse à une exploration audiométrique adaptée à l'âge de l'enfant. Le traitement est basé sur la corticothérapie par voie générale et, en cas de résistance, à la mise en place de tubes trans-tympaniques visant à rétablir l'aération de l'oreille moyenne.

**Mots clés :** otite sérumuqueuse, enfant, trompe d'Eustache, hypoacousie, audiométrie, cholestéatome, corticothérapie.

**Abstract :** Serous otitis media, a frequent pathology in children, is related to an acute or a chronic Eustachian tube dysfunction. The main symptoms are variable degrees of hearing loss and social or/and scholar difficulties. Even the evolution of the disease is, often, a spontaneous resolution within few months, some complications can occur such as otitis media surinfection, tympanic membrane perforation and cholesteatoma. The diagnosis requires an accurate examination of the tympanic membrane with audiometric explorations. The treatment includes corticosteroids and trans-tympanic tubes in case of resistance.

**Keywords:** serous otitis media, children, Eustachian tube, hearing loss, audiometry, cholesteatoma, corticosteroids.

### DEFINITION :

L'otite sérumuqueuse (OSM) se définit par l'existence, dans les cavités de l'oreille moyenne, d'un épanchement muqueux aseptique derrière une membrane tympanique normale et sans symptômes d'inflammation aiguë [1]. Les caractéristiques de cet épanchement peuvent revêtir tous les intermédiaires, d'un épanchement de viscosité légère et de transparence claire, à une viscosité épaisse et un aspect trouble.

C'est une pathologie fréquente durant l'enfance, puisque environ 90% des enfants ont eu au moins un épisode avant l'âge de 10 ans [2]. Son retentissement à long terme sur le développement de l'enfant (audition, langage, intelligence) reste, malgré sa fréquence, mal codifié [3].

La stratégie thérapeutique étant jusqu'à nos jours controversée, nous proposons dans ce travail, d'étayer la physiopathologie des OSM de l'enfant et de détailler l'approche diagnostique ainsi que les modalités de prise en charge thérapeutique.

### PHYSIOPATHOLOGIE :

De nombreuses questions sur le mécanisme de production de l'épanchement de l'OSM restent, de nos jours, sans réponse. Deux théories ont été opposées :

1- La théorie de l'ex vacuo : la dysfonction tubaire chronique que l'on peut observer suite à une obstruction mécanique durable de la trompe d'Eustache (TE) a été longtemps proposée comme explicative de l'apparition de l'OSM. Ce canal en faisant connecter l'oreille moyenne avec le nasopharynx, assure, en situation normale, un ajustement actif de la pression intratympanique et permet de compenser sa tendance à la dépression qui résulte des échanges gazeux [1].

Cette théorie est de plus en plus délaissée, étant donnée plusieurs constatations biologiques, cliniques, endoscopiques, radiologiques et nécropsiques [4].

Auteur correspondant :

**Dr Ali Mardassi** / AHU, Service ORL, Hôpital Militaire de Tunis Montfleury 1008, Tunis  
E-mail : alimardassi@gmail.com / Téléphone : 22 55 22 52

Sadé a montré que l'OSM de l'enfant qui peut durer plusieurs mois ne s'accompagne d'aucun blocage tubaire objectivé par une quelconque étude anatomique ou anatomopathologique, radiologique ou endoscopique [5]. D'autre part, l'OSM du carcinome nasopharyngé est secondaire à l'infiltration musculaire et non pas au blocage du passage aérien [6,7].

2- La théorie inflammatoire : L'inflammation est décrite comme le facteur principal sinon unique de l'OSM [4]. Le facteur déclenchant serait une infection virale ou bactérienne des voies aéro-digestives supérieures (VADS) [8]. Des travaux expérimentaux ont montré que les molécules de l'inflammation étaient capables de stimuler la production de mucines in vitro [9].

Il a été aussi démontré que l'application de médiateurs de l'inflammation sur un épithélium de l'oreille moyenne en culture modifie les transports ioniques de cet épithélium ; la conséquence est soit une inondation de l'oreille moyenne par arrêt de l'absorption de l'eau et du sodium soit une accélération de cette absorption ce qui fait immobiliser les cils, d'où un arrêt de la clairance et formation de bouchons muqueux [10,11].

Sur le plan histopathologique, il a été constaté la présence au sein de l'épithélium normal de l'oreille moyenne de cellules ciliées et de cellules à mucus réparties dans son tiers antérieur et convergeant vers l'orifice tubaire [7,12,13,14]. Ce système mucociliaire assure normalement le transport de facteurs tels que les allergènes et la poussière vers le rhinopharynx à travers la TE [6,7]. L'altération de ce système joue probablement un rôle majeur dans le développement de l'OSM. Une deuxième constatation, est l'existence d'une métaplasie mucipare [15, 16] qui aboutit à une prolifération des cellules à mucus productrices de glycoprotéines ce qui donne à l'effusion ses propriétés viscoélastiques. Au total, l'OSM serait la séquelle ou la conséquence d'une inflammation ORL déclenchant au niveau de la muqueuse de l'oreille moyenne une pathologie exsudative prolongée avec pour substratum anatomopathologique la métaplasie mucipare évoquée plus haut [4].

#### **FACTEURS PREDISPOSANTS:**

Certains facteurs ont été associés à une plus grande susceptibilité à l'inflammation rhinopharyngée et favorisent ainsi l'OSM tels que le tabagisme passif, le séjour en collectivité, les crèches, la saison hivernale, le reflux gastro-œsophagien et le terrain atopique [6,17,18].

#### **DIAGNOSTIC :**

##### **1- Circonstances de découverte :**

La présence de fluide à l'intérieur de l'oreille moyenne entrave la vibration tympanique et conduit à une sensation de plénitude de l'oreille avec une diminution de l'audition [19]. L'hypoacousie est ainsi, le principal symptôme de l'OSM, c'est d'ailleurs la plus fréquente cause de surdité de l'enfant [1].

Elle est particulière par sa variabilité dans le temps, souvent constatée par les parents. Dans ce mode d'expression, l'enfant augmente le volume sonore de la télévision, ne répond pas quand on l'appelle d'une pièce à l'autre, confond certains phénomènes et paraît même distrait à l'école. C'est ainsi que toute modification du comportement d'un enfant doit alerter les parents et les enseignants, faire évoquer une hypoacousie et conduire à un examen otoscopique [20].

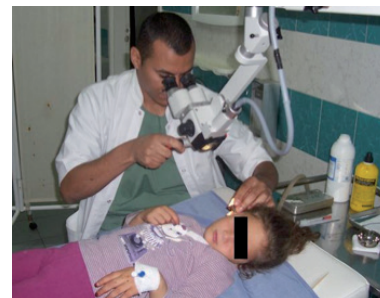Ailleurs, et selon l'âge à l'apparition de l'hypoacousie, il peut s'agir d'un retard de langage, d'un retard de la parole, d'un trouble de l'articulation, d'un retard scolaire ou de troubles du comportement (agitation, difficultés d'attention) [2,21,22,23].

Dans d'autres situations, il peut s'agir d'une discrète otalgie ou d'épisodes répétés d'otites moyennes aiguës (OMA) [1,4]. Des symptômes allant d'une ataxie légère à un vertige vrai ont été aussi décrits par Grace [24] chez 22% des enfants souffrants d'OSM.

##### **2- Examen physique :**

###### **→ Otoscopie :**

L'otoscopie pneumatique constitue actuellement le meilleur moyen diagnostique offrant une sensibilité de 94% et une spécificité de 80% [2,6,19,25]. Cet examen est cependant difficile à réaliser chez un enfant au conduit auditif externe étroit, encombré et oblique. Le tympan apparaît opaque, ombré ou laiteux, épaissi, plus ou moins rétracté, ou au contraire bombé. On notera la perte du triangle lumineux et l'existence inconstante d'un niveau hydro-aérique. Plus rarement on peut noter la présence de bulles d'air ou un tympan bleuté [1]. L'examen otoscopique se réalisera au moyen d'une lampe frontale avec un spéculum auriculaire, grâce à un oto-endoscope ou au mieux au moyen d'un microscope binoculaire (Figure 1).




**Figure 1 :** Examen des tympans sous microscope.

### → Reste de l'examen ORL et somatique :

Des associations pathologiques peuvent favoriser l'apparition des OSM et sont à rechercher telles que les fentes palatines, le syndrome de DOWN, les malformations crânio-faciales; d'autres peuvent aggraver les séquelles possibles de la surdité sur le développement et l'apprentissage de l'enfant tels que les troubles de la vision et les troubles psychiques. Ces patients sont à risques et leur traitement nécessite une attention particulière [26].

### 3- Examens paracliniques :

#### → La tympanométrie (Figure 2) :




**Figure 2 :** Courbe d'impédancemétrie en dôme (compliance tympanique abaissée)

Elle étudie la compliance du tympan et estime la pression à l'intérieur de la caisse. C'est un examen objectif mais pas toujours facile à réaliser [4]. Les courbes obtenues sont soit en dôme (dites de type B) évocatrices d'un épanchement rétro tympanique soit à pic décalé vers les valeurs négatives (dites de type C) témoignant d'un dysfonctionnement tubaire [19].

Le tympanogramme de type B est une mesure imparfaite de l'OSM (Sensibilité 81%, Spécificité 74%) [2,21,22,27]. Il possède toutefois une bonne valeur prédictive négative, et de ce fait, il s'agit de la méthode la plus couramment utilisée pour objectiver le taux de résolution de l'épanchement rétro-tympanique [6].

#### → Audiométrie tonale liminaire (Figure 3) :



**Figure 3 :** Audiogramme montrant une surdité de transmission gauche

C'est un examen subjectif qui nécessite la coopération de l'enfant. Ainsi, il est rarement réalisé avant l'âge de six ans. Pour les plus jeunes on pourra utiliser des techniques objectives telles que les potentiels évoqués auditifs (PEA) et les otoémissions

acoustiques (OEA) [2,28,29]. La surdité est de type transmissionnel (ST) de 10 à 30 db [4]. Une étude menée sur 977 enfants a permis de noter une ST de 27 dB en moyenne sur les fréquences 500, 1000 et 4000 Hz et de 20dB sur les fréquences 2000 Hz [30].

### EVOLUTION :

- Résolution spontanée : L'évolution habituelle de l'OSM se fait, généralement, vers la guérison spontanée au bout de 3 mois. Le problème se pose en cas de récurrences qui peuvent survenir dans 5 à 10 % des cas au bout de moins d'un an [31,32,33]. Ce sont ces OSM dites « chroniques » qui justifient un traitement [4].

- Complications et séquelles: Il peut s'agir de complications locorégionales telles que les otites moyennes aiguës (OMA), les poches de rétractions tympaniques, et les otites cholestéatomateuses. Des complications liées au retentissement de la surdité sur le développement psychomoteur de l'enfant peuvent aussi se voir, il peut s'agir de retard de langage ou de retard scolaire. Des séquelles à type de myringosclérose (dépôt calcaire au niveau de la membrane tympanique) ou de diminution de la compliance de la membrane tympanique sont aussi possibles.

### TRAITEMENT:

Les principes du traitement sont doubles : il s'agit de traiter et prévenir les causes de l'inflammation et de traiter l'effusion afin de prévenir ses séquelles locales et générales [4].

#### 1- Mesures générales - Traitement du terrain :

Le traitement de l'inflammation revient au traitement de ses causes qui sont les infections des voies respiratoires supérieures souvent d'origine virale ne nécessitant aucun traitement spécifique [19]. Le traitement des épisodes d'otites aiguës qui précèdent souvent l'histoire des OSM se base sur l'antibiothérapie pour une durée suffisante avec un contrôle de la normalisation du tympan à distance [34]. Le traitement du reflux gastro-oesophagien décrit aussi comme élément favorisant les OSM est justifié par les auteurs [4] ; cependant, le traitement antihistaminique en cas d'allergie (souvent invoquée dans la survenue des OSM), n'a pas prouvé d'efficacité dans cette indication [35].

#### 2- Traitement médicamenteux :

Le deuxième volet du traitement de l'OSM est le traitement de l'effusion. La corticothérapie de courte durée occupe la première place, et reste d'ailleurs la seule recommandée à l'heure actuelle [23]. L'antibiothérapie, les mucolytiques, les anti-inflammatoires non stéroïdiens (AINS) et les décongestionnants nasaux ont été abandonnés puisqu'aucune preuve d'efficacité n'a été décrite dans la littérature [19].

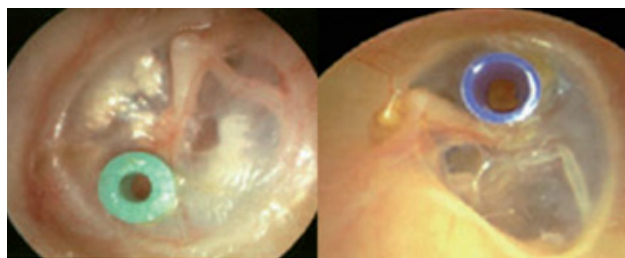
### 3- Traitement instrumental :

Les aérosols manométriques (systèmes d'insufflation de l'oreille moyenne permettant de délivrer une pression de gaz inoffensive), réalisables chez les enfants de trois ans sont actuellement proposés dans le traitement des formes récidivantes et rebelles des OSM [4].

### 4- Traitement chirurgical :

Le deuxième pilier du traitement de l'OSM est chirurgical:

#### ◆ Les aérateurs transtympaniques (ATT) [Figure 4]:



L'utilisation des ATT est encore de pratique courante de nos jours. Leur mode d'action consiste en la levée de la dépression tympanique, la correction de la dysfonction tubaire et enfin la restauration de la clairance muco-ciliaire. Leurs effets sont donc le traitement de la ST, la prévention des épisodes otitiques aigus et la prévention de l'apparition des poches de rétraction tympaniques [4].

Les indications à la pose de l'ATT telles qu'elles ont été fixées lors d'un consensus international [2] sont :

- Une effusion de plus de 3 mois avec des symptômes cliniques.
- Une effusion unilatérale durant plus de 6 mois avec des symptômes cliniques.
- Une ST marquée avec un retentissement sur les capacités de communication de l'enfant et son développement.
- Une OSM récidivante chez un enfant à risque (malformations faciales, fentes palatines, retard de développement, troubles de la vision...)
- Une tendance à la rétraction tympanique.
- Des épisodes de réchauffement nombreux (OMA récidivantes)

◆ **L'adénoïdectomie** : longtemps pratiquée n'a pas fait preuve en elle-même d'efficacité. Son rôle est décrit comme adjuvant dans l'efficacité des ATT selon certains auteurs [36, 37, 38].

◆ **La mastoïdectomie** est indiquée dans le cas des OSM avec granulome à cholestérine où le tympan paraît bleu à l'otoscopie indiquant la réalisation d'un scanner avant la pose d'ATT [4]. Dans ce cas, l'ATT seul ne sera pas suffisant, une antro-mastoïdectomie pour nettoyer les cavités postérieures est indiquée. Le geste consiste à fraiser l'os mastoïdien dans l'espoir de mieux aérer les cavités de l'oreille moyenne.

#### ◆ Comparaison des résultats thérapeutiques :

Une étude comparative des résultats anatomiques et fonctionnels de 59 études réalisées sur des patients traités pour OSM par pose d'ATT, adénoïdectomie, corticothérapie et de ceux gardés sous surveillance, ont conclu à ce que la pose d'ATT réduit très significativement l'effusion et améliore l'audition à court terme mais n'affecte pas les résultats à long terme sur le développement de l'enfant (langage, élocution...). Toutefois, on a remarqué une augmentation des effets secondaires liés à la pose d'ATT notamment la tympanosclérose et l'otorrhée. Il a été aussi constaté que l'adénoïdectomie diminue les épisodes d'OSM à court terme comparativement à la simple surveillance. Toutefois, ses résultats à long terme sont peu connus. Il n'a pas été prouvé d'efficacité concernant la corticothérapie. Les auteurs concluent à ce que des études supplémentaires sont nécessaires pour mieux étayer la conduite thérapeutique particulièrement en fonction de l'âge des enfants et de la coexistence ou non de pathologies aggravantes [19].

#### CONCLUSION :

L'OSM est une pathologie fréquente durant l'enfance. Son évolution habituelle se fait vers la guérison spontanée au bout de 3 mois. Toutefois des cas de récurrences peuvent survenir définissant les otites chroniques justifiant leur traitement afin de prévenir les séquelles à long terme. La stratégie thérapeutique étant jusqu'à nos jours controversée, on s'accorde à ce que l'adénoïdectomie avec la mise en place d'ATT améliore de façon significative les résultats à court et moyen terme. Les résultats à long terme restent cependant méconnus. Des études supplémentaires sont ainsi nécessaires pour mieux définir la conduite à tenir et étayer les indications thérapeutiques.

#### BIBLIOGRAPHIE :

- [ 1 ] Triglia JM, Giovanni A, Gillot JC, Castro F. Otites séromuqueuses. Encycl Medc Chir (Paris)Oto-Rhino-Laryngologie, 20-085-A-30, 1994, 9p.
- [ 2 ] Rosenfeld R, Culpepper L. (subcommittee on otitis media with effusion) Otitis Media With Effusion. Pe diatrics. 2004; 113:1412-29
- [ 3 ] Shekelle P, Takata G, Chan LS et al. Diagnosis, History, and Late Effects of Otitis Media With Effusion. Agency for Healthcare Research and Quality (AHRQ). 2003; p.62
- [ 4 ] Romanet P, Magan J, Dubreuil C et al. L'otite chronique. SFORL. 2005; 208:9-29.
- [ 5 ] Sadé J. The nasopharynx, eustachian tube and otitis media. J.Laryngol Otol. 1994;108 :95-100
- [ 6 ] Zribi S, Hariga I, Ben Rejeb I et al. L'otite séromuqueuse de l'enfant. J tun ORL. 2008 ; 20:1-5.

- [ 7 ] De Ru JA, Grote JJ. Otitis media with effusion: disease or defense ? A review of literature. *International Journal of Pediatric Otorhinolaryngology*. 2004; 68:331-9.
- [ 8 ] Ogra PL, et al. Microbiology and immunology. In "Recent Advances in otitis Media" D.Lim Ed. *Ann Otol Rhinol Laryngol*. 2002; 111: 62-81.
- [ 9 ] Schousboe LP, Ovesen T, Eckhart L and al. How does endotoxin trigger inflammation in otitis media with effusion. *Laryngoscope*. 2001; 111: 297-300.
- [ 10 ] Portier F, Van Den Abbeele Th, Lecain E et al. Oxygen modulates sodium transport in middle ear epithelium. *Am J Physiol*. 1999; 276:312-7.
- [ 11 ] Portier F, Hsu WC, Herman P et al. Serous mucoid effusion in the course of secretory otitis media: influence of ion transport modulation. *Auris Nasus Larynx*. 2001; 28: 3-7.
- [ 12 ] Lim DJ. Functional morphology of the lining membrane of the middle ear and Eustachian tube. *Ann Otol Rhinol Laryngol*. 1974; 83: 5- 26.
- [ 13 ] Hentzer E. Histologic studies of the normal mucosa in the middle ear, mastoid cavities, and Eustachian tube. *Ann Otol Rhinol Laryngol*. 1970; 79: 825-33.
- [ 14 ] Hentzer E. Histologic studies of the normal mucosa in the human middle ear, mastoid cavities and Eustachian tube. *Ann Otol Rhinol Laryngol*. 1970; 79: 1143-57.
- [ 15 ] Tos M. Developpement of mucous glands in the human Eustachian tube. *Acat Otolaryngol*. 1970; 70: 340-350.
- [ 16 ] Sadé J. Secretory otitis media and its sequelae. *Chrchill-livingstone*. New York. 1979.
- [ 17 ] Paradise JL, Rockette HE, Colborn DK et al. Otitis media in 2253 Pittsburgh area infants: prevalence and risk factors during the first two years of life. *Pediatrics*. 1997;99:318-33.
- [ 18 ] Tong M., Yue V., Ku P. et coll. Risk factors for otitis media with effusion in Chinese schoolchildren: A nested case-control study and review of the literature. *International Journal of Pediatric Otorhinolaryngology*. 2006 ; 70: 213-9
- [ 19 ] Berkman ND, Wallace IF, Steiner MJ et al. Otitis Media With Effusion: Comparative Effectiveness of Treatments. Agency for Healthcare Research and Quality AHRQ Comparative Effectiveness Reviews. 2013; p.399.
- [ 20 ] J Triglia. La prise en charge des otites séromuqueuses en 1999. *JTA*. 1999; 11p.
- [ 21 ] Rovers M.M, Schilder A.G.M, Zielhuis G et al. Otitis media. *Lancet* 2004; 363 : 465-73
- [ 22 ] Tong M, Yue V, Ku P. et al. Risk factors for otitis media with effusion in Chinese schoolchildren : A nested case-control study and review of the littérature. *International Journal of Pediatric Otorhinolaryngology*. 2006; 70 : 213-219
- [ 23 ] Rosenfeld RM, Mandel EM, Bluestone CD. Systemic steroids for otitis media with effusion in children. *Arch Otolaryngol Head and Neck Surg*. 1991; 117: 984-9.
- [ 24 ] Grace AR, Pfeleiderer AG. Dysequilibrium and otitis media with effusion: what is the association? *J Laryngol Otol*. 1990; 104: 682-4.
- [ 25 ] Shiao AS, Guo YC. A comparison assessment of videotelescopy for diagnosis of pediatric otitis media with effusion. *International Journal of Pediatric Otorhinolaryngology*. 2005 ;69 : 1497-1502.
- [ 26 ] Ruben RJ. Host susceptibility to sequelae. In: Rosenfeld RM, Bluestome CD, editors. *Evidence-based otitis media*. 2nd ed. Hamilton(ON):BC Decker; 2003; 505-14
- [ 27 ] Pahor AL, Umapathy N, Shehab ZP et al. An objective scoring system for the management of otitis media with effusion. *International Congress Series*. 2003; 1240: 109-14.
- [ 28 ] Tran Ba Huy P, Sauvaget E, Portier E. Les otites séromuqueuses. *Annales d'Otolaryngologie et chirurgie cervico-faciale*. 2007; 124:120-5.
- [ 29 ] Akdogan O, Özkan S. Otoacoustic emissions in children with otitis media with effusion. *International Journal of Pediatric Otorhinolaryngology*. 2006; 70:1941-4
- [ 30 ] FriaTJ, Cantekin EL, Eichler JA. Hearing acuity of children with otitis media with effusion. *Arch Otolaryngol*. 1985; 111: 10-16.
- [ 31 ] Stool SE, Berg AO, Berman S et al. Otitis Media With Effusion in Young Children. Agency for Health Care Policy and Research AHCPR Publication No. 94-0622. Clinical Practice Guideline, No. 12. Rockville, MD:1994.
- [ 32 ] Tos M. Epidemiology and natural history of secretory otitis. *Am J Otol*. 1984; 5:459-62.
- [ 33 ] Williamson IG, Dunleavey J, Bain J et al. The natural history of otitis media with effusion-a three-year study of the incidence and prevalence of abnormal tympanograms in four South West Hampshire infant and first schools. *J Laryngol Otol*. 1994;108:930-4.
- [ 34 ] Hendley JO. Otitis media. *N Engl Med*. 2002; 347:1169-74.
- [ 35 ] Rosenfeld RM, Kay D. Natural history of untreated otitis media. *Laryngoscope*. 2003; 113: 1645-57.
- [ 36 ] Maw R, Bawden R. Spontaneous resolution of severe chronic glue ear in children and the effect of adenoidectomy, tonsillectomy and the insertion of ventilation tubes. *BMJ*. 1993; 306:756-60.
- [ 37 ] Paradise JL, Bluestone CD, Colborn DK, et al. Adenoidectomy and adenoidotomy for recurrent acute otitis media: parallel randomized clinical trials in children not previously with tympanostomy tubes. *JAMA*. 1999; 282: 945-53.
- [ 38 ] Coyote PC, Croxford R, Mc Isaac W et al. the role of adjuvant adenoidectomy and tonsillectomy in the outcome of the insertion of tympanostomy tubes. *N Engl J Med*. 2001; 344: 1188-95.